Diagnostik und Therapie von Gefäßkompressionssyndromen des Bauchraumes auf Grundlage der anatomischen Besonderheiten des Menschen und geschlechtsspezifischer Besonderheiten nach der Pubertät

Inhalt

Anatomische Vorbemerkungen....2
Nussknackersyndrom und Nussknackerphänomen....3
Pelvines Kongestionssyndrom....9
May-Thurner-Konstellation....11
Mittelliniensyndrom....12
Ganglion coeliacum-Kompressionssyndrom (Truncus coeliacus-Kompressionssyndrom, Arteria coeliaca-Kompressionssyndrom, Dunbar-Syndrom)....13
Arteria mesenterica-Kompressionssyndrom (Wilkie-Syndrom)....17

Wichtiger Hinweis:
Die hier dargestellten Symptome und Erklärungen können und sollen keinen Arztbesuch ersetzen. Prinzipiell gilt: alle Symptome sind vieldeutig und können ganz verschiedene Ursachen haben, selbstverständlich auch solche, die hier nicht dargestellt werden. ***Der Autor übernimmt keine Haftung für trotz oder wegen dieser Erläuterungen durchgeführte oder unterlassene Diagnostik und Therapien****.*
Wenden Sie sich immer bei allen Ihren Beschwerden vertrauensvoll an Ihren behandelnden Arzt!

Oft haben Bauchschmerzen eine einfach zu klärende Ursache, besonders dann, wenn sie plötzlich auftreten oder klar erkennbare Zusammenhänge zu anderen Symptomen (z.B. Durchfall, Erbrechen, Fieber) zeigen. Halten Bauchschmerzen jedoch längere Zeit, über Wochen oder Monate, an, sind oft umfangreiche Untersuchungen erforderlich, um ihre Ursache zu klären. Manchmal bleibt selbst dann die Herkunft der Schmerzen rätselhaft, so dass auch psychische Ursachen und Lebensbedingungen als Haupt- oder Mitauslöser in Betracht gezogen werden.

Wenig bekannt ist jedoch, dass manche Patienten an den Folgen einer Kompression von Gefäßen oder durch Gefäße im Bauchraum leiden, den sog. Gefäßkompressionssyndromen. Da diese Krankheitsbilder neben Schmerzen auch zahlreiche andere, scheinbar nicht zusammengehörende Symptome auslösen können, sollen diese hier in allgemeinverständlicher Form für Laien dargestellt werden.

Neben **Schmerzen** an verschiedenen Orten im Bauchraum, die auch in den Rücken oder den Brustkorb, bisweilen in den linken Oberschenkel ausstrahlen können, Kopfschmerzen, linksseitigen Flankenschmerzen und Unterleibsschmerzen (hier oft linksseitig) spielen **vegetative Symptome** eine bedeutende Rolle für das Leiden Betroffener. Das sind Übelkeit, Schwindel, Atembehinderungen (v.a. der Einatmung), Appetitlosigkeit und schnelles Sättigungsgefühl, Schwarzwerden vor Augen bei Anstrengung und einzelne Durchfallsepisoden.

Uns erreichen sehr oft Anfragen von Patienten aus dem In- und Ausland, die sich Rat suchend an uns wenden und eine verständliche Erläuterung der anatomischen und funktionellen Zusammenhänge von Gefäßkompressionssyndromen erfragen. Diesen soll die folgende Abhandlung eine Hilfe sein. Sicher bleiben noch spezielle Fragen zu spezifischen Umständen des eigenen Krankheitsbildes – dann wenden Sie sich am besten per E-Mail an t.scholbach@posteo.de an uns.

Alle abdominalen Gefäßkompressionssyndrome haben ihre Ursache in der Diskrepanz zwischen der Anatomie des Menschen, die prinzipiell der eines vierbeinigen Säugetiers entspricht und dem aufrechten Gang des Menschen. Daher schicke ich der Darstellung einzelner Gefäßkompressionsphänomene einige allgemeine anatomische Vorbemerkungen voraus.

Anatomische Vorbemerkungen

Prinzipiell ist die Anatomie des Menschen denen der Vierbeiner sehr ähnlich. Alle großen Gefäße und wesentliche Skelettanteile sind beim Menschen und vierbeinigen Säugetieren analog angelegt.
Dies bedeutet z.B., dass sowohl bei Menschen als auch bei Vierbeinern die Darmarterie wenig unterhalb des Zwerchfells aus der Hauptschlagader abgeht, um den gesamten Dünndarm mit Blut zu versorgen.

Der Zug der Schwerkraft bedingt einen engen Winkel zwischen Aorta und Darmarterie beim aufrecht gehenden Menschen dessen Anatomie auf der des Vierbeiners beruht

Weiter Winkel der Aorta und der Darmarterie beim Vierfüßler

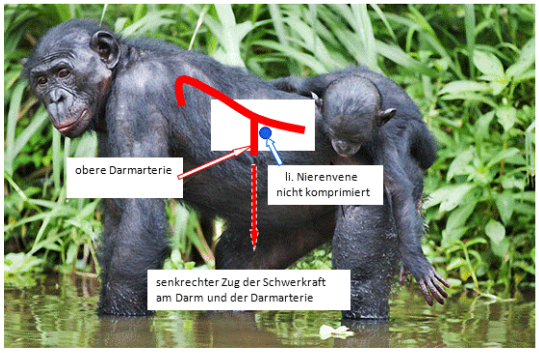

abgewandelt aus: http://bigpicture.ru/wp-content/uploads/2011/04/apes09.jpg

Enger Winkel („Nußknacker") der Aorta und der Darmarterie beim aufrecht gehenden Menschen

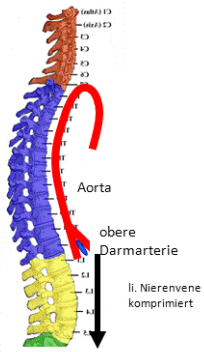

senkrechter Zug der Schwerkraft am Darm und der Darmarterie

abgewandelt aus: http://de.wikipedia.org/wiki/Wirbels%C3%A4ule

Bei Vierbeinern zieht der Darm daher der Schwerkraft folgend die Arterie im rechten Winkel von der Aorta weg, die parallel zur Wirbelsäule horizontal verläuft. Dadurch entsteht ein nahezu rechter Winkel zwischen Hauptschlagader und oberer Darmarterie. In diesem Winkel verläuft sowohl bei Vierbeinern als auch beim Menschen die linke Nierenvene. Durch den aufrechten Gang des Menschen aber liegt die Darmarterie der Aorta nahezu parallel an, da der Schwerkraft folgend der Darm nach wie vor nach unten gezogen wird, die Wirbelsäule nun aber senkrecht in Bezug auf die Erdoberfläche steht und nicht mehr horizontal verläuft wie bei Vierbeinern. Dies führt bei vielen Menschen, insbesondere bei solchen, mit einem ausgeprägten Hohlkreuz (Lordose), zu einer erheblichen Kompression der linken Nierenvene mit all ihren unangenehmen Folgen, den Gefäßkompressionssyndromen im Bauch- und Beckenraum.

Mit dem Einsetzen der Pubertät verstärken sich die anatomischen Unterschiede am Skelett bei beiden Geschlechtern deutlich, was großen Einfluss auf die venöse Durchblutung der Bauch- und Beckenorgane ausüben kann. Das weibliche Becken wird breiter und tiefer als das männliche und erzwingt damit eine Änderung der Beckenposition.

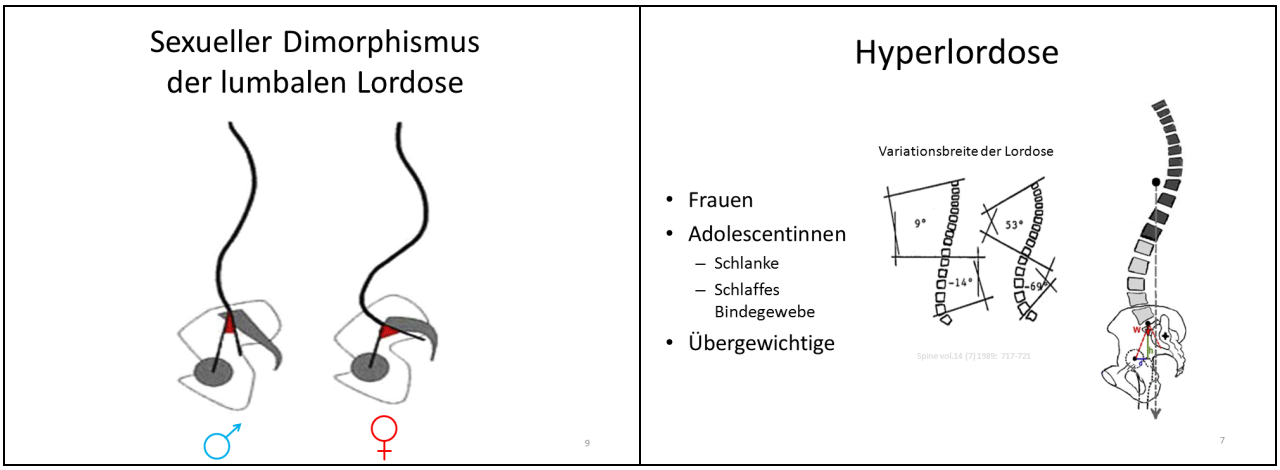

Das Prinzip des aufrechten Ganges macht es erforderlich, dass die gesamte Körpermasse auf einer gedachten senkrechten Linie so ausbalanciert wird, dass im Stehen ein Gleichgewicht gehalten werden kann. Durch die größere Tiefenausdehnung des weiblichen Beckens verlagert sich der Punkt, an dem Wirbelsäule mit dem Becken verankert ist, weiter nach hinten.

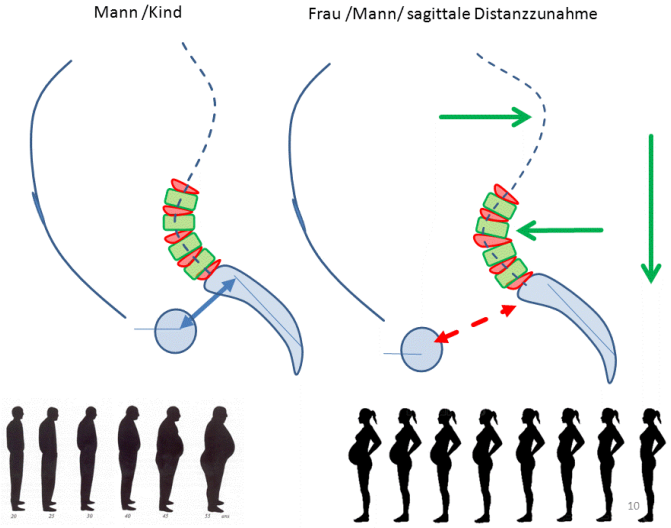

Dies erzwingt zum Ausgleich eine stärkere Wölbung der Wirbelsäule nach vorn.

Diese verstärkte Lordose der Lendenwirbelsäule kann zahlreiche Probleme für Blutgefäße verursachen, die die Wirbelsäule von links nach rechts überqueren müssen, aber auch für andere anatomische Strukturen, die vor der Wirbelsäule liegen.

Nussknackersyndrom und Nussknackerphänomen

(als **Nussknacker<u>syndrom</u>** wird eine Situation bezeichnet, bei der gleichzeitig blutiger Urin und ein Nussknackerphänomen mit Schmerzen beobachtet werden).

<u>Häufige Symptome:</u>
Bauchschmerzen: oft oberhalb des Nabels und
linksseitige Flankenschmerzen,

Unterleibsschmerzen (oft linksseitig)
Kopfschmerzen
Verstärkung der Symptome bei körperlicher Anstrengung

Als Nussknackerphänomen der linken Nierenvene wird die Einklemmung der linken Nierenvene zwischen Aorta und oberer Darmarterie bezeichnet.
Beim Nussknackerphänomen wird die Aorta durch die darunter/dahinter liegende Lendenwirbelsäule nach vorne gedrängt. Dies beobachtet man insbesondere bei jungen Mädchen, Frauen, Personen mit weichem Bindegewebe und übergewichtigen Menschen sowie Schwangeren. Durch diesen Gefäßwinkel zwischen Aorta und oberer Darmarterie verläuft die linke Nierenvene (s.u.: „left renal vein“) und der Zwölffingerdarm (Duodenum),

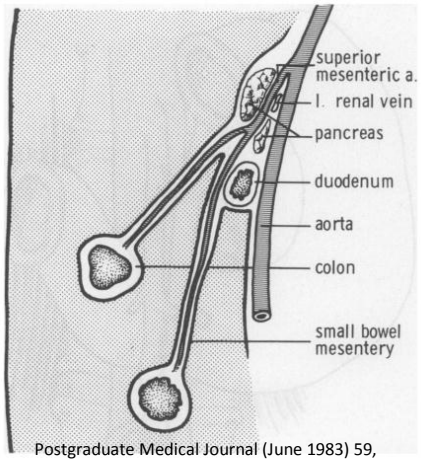

Postgraduate Medical Journal (June 1983) 59, 376-379

FIG. 4. Diagram to demonstrate the nutcracker concept as suggested by Jones *et al.* (1960).

so dass bei entsprechendem Körperbau die linke Nierenvene zwischen den beiden Arterien, der Hauptschlagader (Aorta) und der oberen Darmarterie (Arteria mesenterica superior – „superior mesenteric a.“ (obige Abbildung)) komprimiert wird. Diese Situation wird als Nussknackerphänomen bezeichnet, da die beiden Arterien die Vene wie die Zangenarme eines Nussknackers mit jedem Herzschlag pulsierend einengen.

Das Nussknackerphänomen

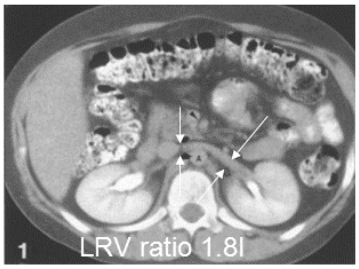

Table 2. LRV measurements and ratios in 39 patients with negative urinalysis

	Preaortic LRV(cm)	Postaortic LRV(cm)	LRV ratio
Mean	0.61	0.42	1.46
Range	0.25–0.99	0.20–0.63	0.86–2.00
Standard deviation	0.15	0.09	0.31

Pediatr Radiol (1991) 21:267-269

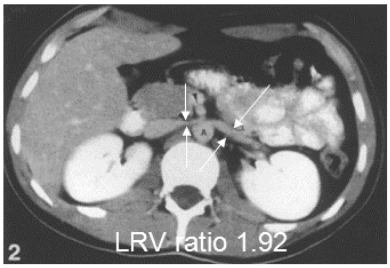

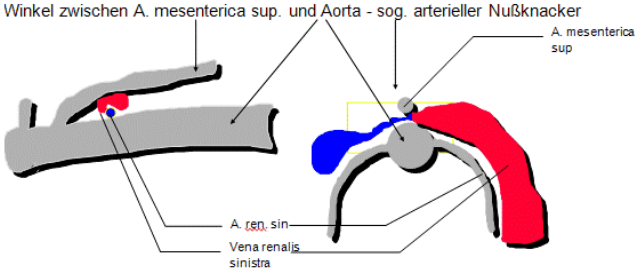

49

Im Gegensatz zu Vierbeinern liegt beim Menschen die obere Darmarterie der Aorta ohnehin recht nahe an, da durch den aufrechten Gang der Darm, das so genannte Gekröse, in dem die Gefäße zum Darm zum Darm verlaufen und die großen Darm versorgenden Gefäße selbst, nach unten hängen und damit unmittelbar vor der Hauptschlagader liegen. Beim Vierbeiner öffnet sich dieser Winkel, da der Darm dann der Schwerkraft folgend an der oberen Darmarterie hängend wie ein Pendel von der horizontal gelagerten Aorta herabhängt. Dabei öffnet sich der Winkel und das Blut aus der linken Niere kann ungehindert vor der ohnehin nach rückwärts gekrümmten Wirbelsäule in die rechts der Wirbelsäule liegende untere Hohlvene (unten aus Mosby's Medical Dictionary, 8th edition. © 2009, Elsevier.: „Inferior vena cava“) abfließen.

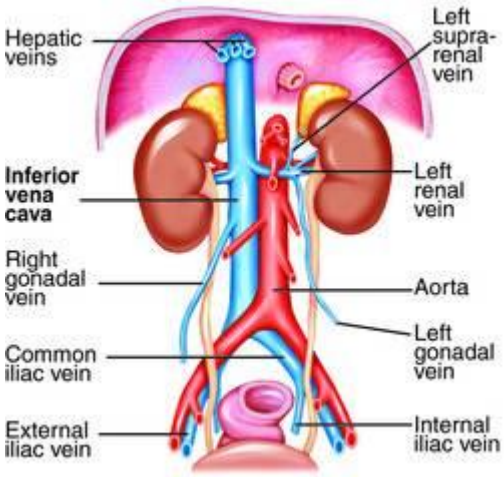

Die Kompression der linken Nierenvene beim Nussknackerphänomen hat nun zahlreiche unangenehme Folgen, wenn das Blut sich in der Vene erheblich staut und die Vene damit unter Druck setzt. Dies kann einfach im Ultraschall von einem erfahrenen Untersucher beurteilt werden, der genau ausmessen kann, wie stark die Vene abgedrückt wird.

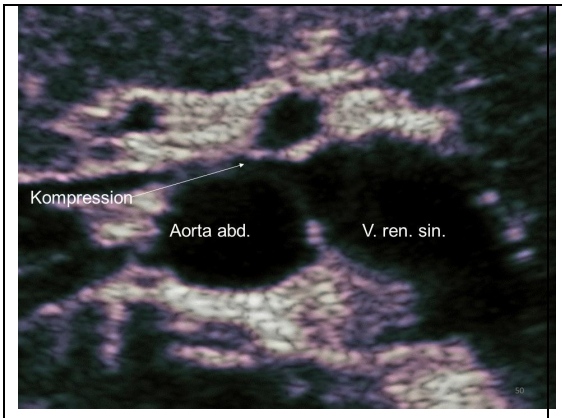

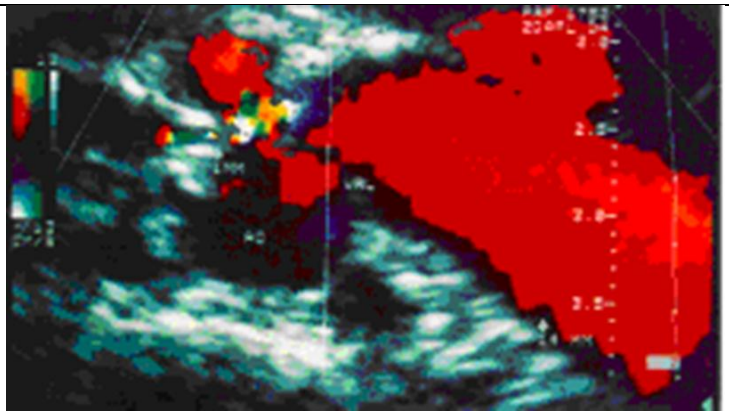

Ultraschallbild der komprimierten linken Nierenvene

Da das Blut von links kommend auf das Hindernis zuläuft, steigt der Druck in den linksseitigen Anteil der linken Nierenvene und folgt nun den Gesetzen der Strömungsdynamik folgend, den Wegen, auf denen ihm ein geringerer Widerstand entgegengesetzt wird als er von der Gefäßklemme aufgebaut wird. Diesen Druck kann man anhand der Beschleunigung des Blutstromes dopplersonografisch messen.

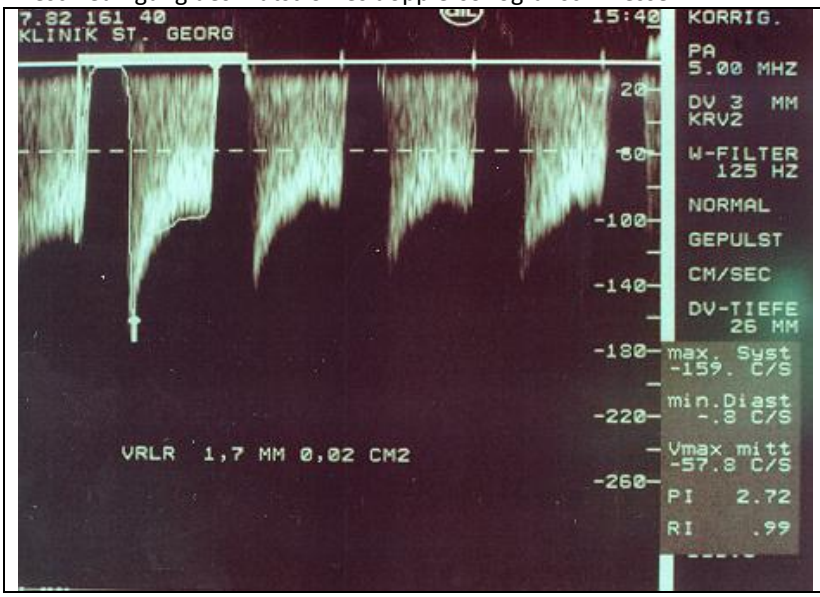

Die Flußgeschwindigkeit steigt von normalerweise zu messenden ca. 15-20 cm/s stark an (hier 159 cm/s) und der Blutstrom ist durch den Nußknackereffekt der anliegenden Arterien unterbrochen oder stark moduliert

Das gestaute Blut muß nun über andere Venen abfließen, die Verbindung zur linken Nierenvene haben. Normalerweise ist die linke Nierenvene als großes Gefäß das Ziel des Blutes anderer benachbarter Organe, deren Venen an der linken Nierenvene andocken. Das Blut fließt also normalerweise von diesen Organen zur Nierenvene hin. Steigt der Druck in der linken Nierenvene, kann es dazu kommen, dass das Blut zurückgedrückt wird und seine Flussrichtung ändert, d. h. in der letzten Konsequenz, das Blut, welches aus der linken Niere kommt und über die linke Nierenvene abfließen will, einen Umweg über sogenannte Kollateralgefäße nimmt, die dann gestautes Nierenvenenblut aufnehmen müssen.

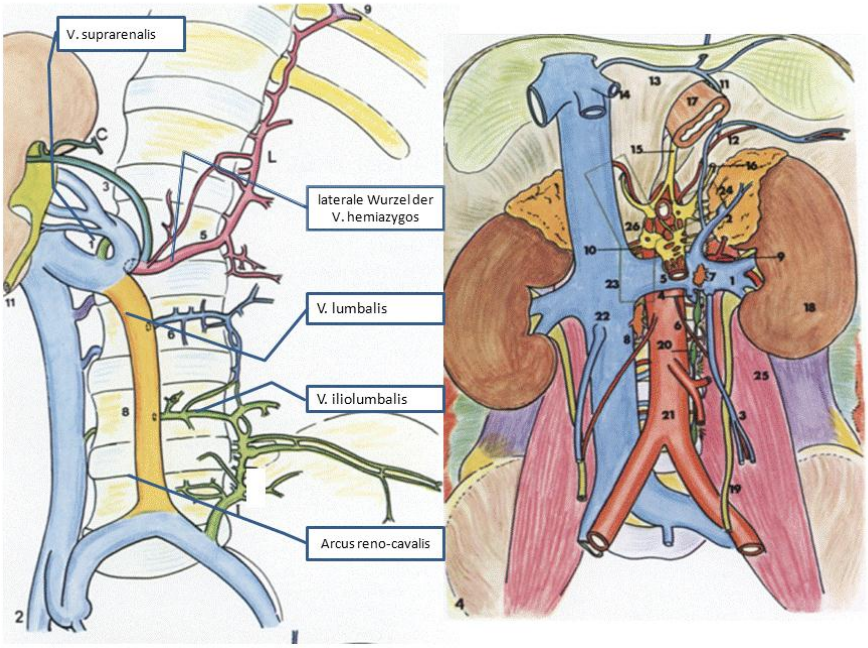

Schematische Darstellung der Verbindungen der linken Nierenvene, über die das gestaute Blut auf sog. Kollateralkreisläufen abfließen kann, um schließlich rechts der Wirbelsäule über die untere oder obere Hohlvene zum Herzen zu gelangen.

Für die Einschätzung der nun folgenden Situation ist wichtig zu wissen, dass die Niere nach dem Gehirn das am stärksten durchblutete Organ des Körpers ist. Bereits bei geringen Abflussbehinderungen besteht daher rasch die Notwendigkeit, große Blutmengen über Umgehungskreisläufe, die erwähnten Kollateralvenen, abzuleiten. Diese Gefäße sind ja eigentlich die Zubringer zur Nierenvene und daher naturgemäß viel kleiner und kaliberschwächer. Außerdem sind die zu ihnen gehörigen Organe viel geringer durchblutet als die Niere. Das nun rückwärtig über die kleinen kaliberschwachen Kollateralvenen in die Nachbarorgane abfließende Blut erzeugt daher in dem zu engen Gefäßbett einen hohen Druck. Der Druck aus der gestauten Nierenvene pflanzt sich auf die Kollateralkreisläufe und die zu ihnen gehörigen Organe fort. Solche Kollateralkreisläufe können eine bei vielen Menschen existierende kräftige Vene zur Wirbelsäule sein, der sogenannte Tronc réno-rachidien, der Blut von der Niere in einem kurzen Bogen zu den Gefäßnetzen der Wirbelsäule ableiten kann.

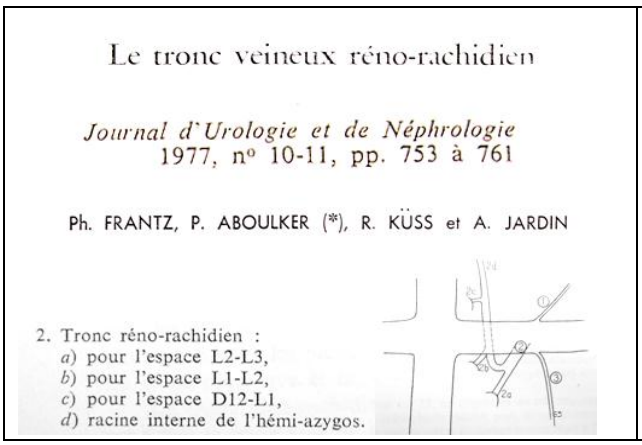
Le tronc veineux réno-rachidien

Journal d'Urologie et de Néphrologie
1977, nº 10-11, pp. 753 à 761

Ph. FRANTZ, P. ABOULKER (*), R. KÜSS et A. JARDIN

2. Tronc réno-rachidien :
a) pour l'espace L2-L3,
b) pour l'espace L1-L2,
c) pour l'espace D12-L1,
d) racine interne de l'hémi-azygos.

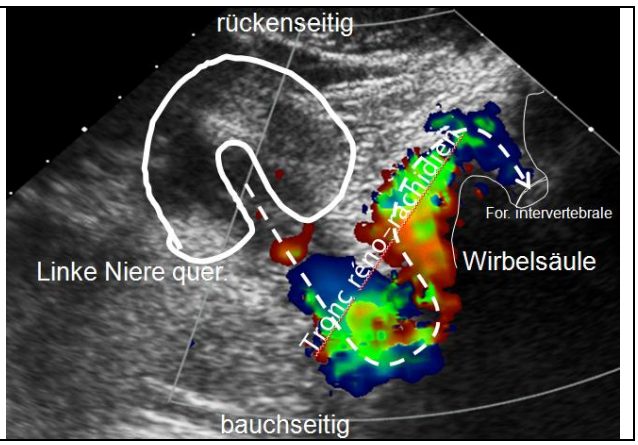

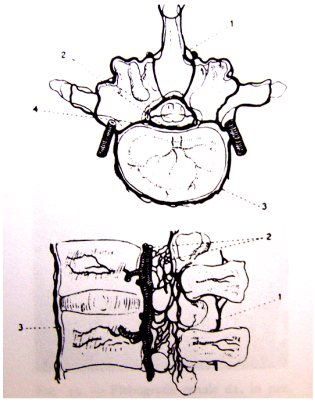

Über diese Verbindung von der linken Nierenvene zu den Venen vor der Wirbelsäule erreicht der Blutstrom oft auch den Innenraum des Wirbelkanals und kann dort den Druck des Hirnwassers steigern und mit Druckschwankungen beeinflussen. Die Skizze links zeigt die innigen Verbindungen der Venen auf, vor und in der Wirbelsäule untereinander.

Hier kann das Blut nach oben und unten ausweichen, vornehmlich nach oben zur sogenannten Vena hemiazygos oder nach unten über die Vena lumbalis ascendens ins Becken. Die genannten Venen haben auf Höhe jeder Zwischenwirbelscheibe Verbindung zu Venen, die das Blut aus der Wirbelsäule ableiten. Da die genannten Kollateralvenen, die Vena hemiazygos und die Vena lumbalis ascendens nun unter erheblichen Druck geraten, kehrt sich der Blutstrom in den Zwischenwirbelvenen um, so dass schließlich Nierenvenenblut in den Wirbelkanal gedrückt wird.

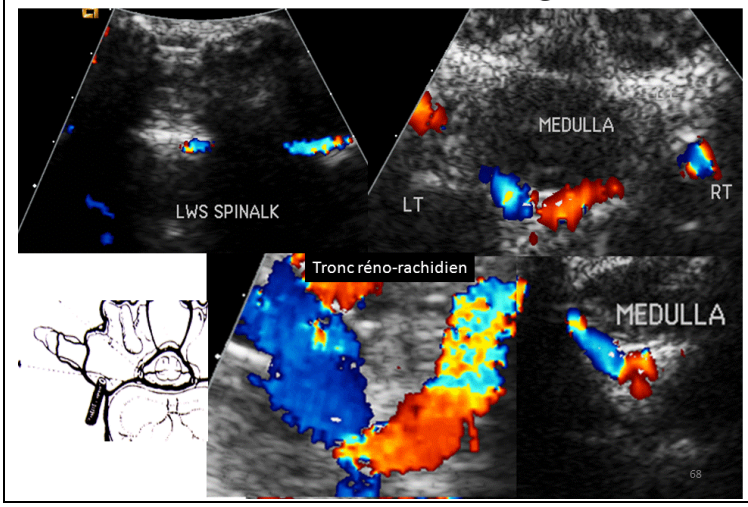

Stauung des Rückenmarkskanals beim Nussknackerphänomen (Medulla-Rückenmark)
Oben links: Ultraschallbild Längsschnitt des Rückenmarkskanals mit Venen des Plexus epiduralis
Oben rechts: Ultraschallbild Querschnitt des Rückenmarkskanals mit Rückenmark und gestauten Venen des Plexus epiduralis (farbig)
Unten rechts: Schemazeichnung der Venen an der Wirbelsäule im Querschnitt
Unten links: Ultraschallbild Querschnitt des Rückenmarkskanals mit Rückenmark und gestauten Venen des Plexus epiduralis (farbig) und deren Verbindung zum Tronc réno-rachidien

Dort füllt es ein kräftiges Venengeflecht auf dem sogenannten Duralsack, den Bindegewebssack, der Hirnflüssigkeit, der Hirnwasser und das Rückmark enthält, auf. Schließlich kann das Blut über die rechtsseitigen Zwischenwirbel aus diesem Epiduralplexus (Venengeflecht auf dem Rückenmarkssack, der im Rückenmarkskanal liegt) wieder austreten und rechts in die Vena cava, die untere Hohlvene abfließen. Neben diesem häufig gut entwickelten Kollateralkreislauf fließt ein nicht unbeträchtlicher Anteil des Blutes auch ins Becken ab über die genannte Vena lumbalis ascendens oder bevorzugt auch über die linke Eierstocksvene (beim Mann die linke Hodenvene). Diese Vene erweitert sich stark, schlängelt sich und leitet das Blut zum linken Eierstock bzw. Hoden ab.

Diese Situation wird als

Pelvines Kongestionssyndrom

bezeichnet.

Häufige Symptome:

Unterleibsschmerzen (oft linksseitig)
Verstärkte Menstruationsbeschwerden
Schmerzen im Genitale
Schmerzen beim Stuhlgang
Harndrang und schmerzhaftes Wasserlassen
Blutstauung im Genitalbereich (vor allem bei Frauen nach mehreren Geburten)
Krampfadern in der Leistengegend und am äußeren Genitale

Mittellinienstauung 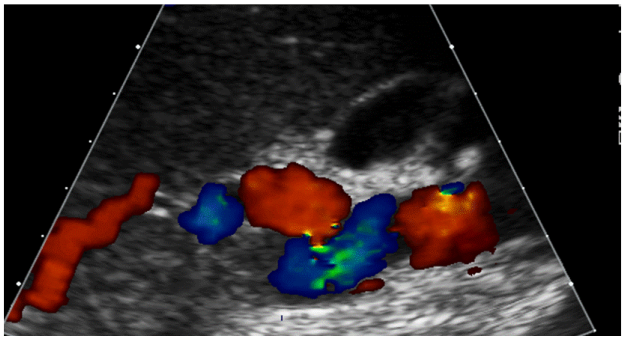 Nabelschnurartig gewundene variköse Vena ovarica sinistra, die das Nierenvenenblut ins Becken ableitet (pelvines Kongestionssyndrom) 73	Die chronisch überdehnten Venen schlängeln sich als sog. Varizen („Krampfadern“) und verursachen Schmerzen , die in der Venenwand selbst entstehen und in den gestauten Organen. Meist klagen die Frauen über Schmerzen im Bereich des linken Unterbauches (Gegend des linken Eierstockes) und Männer im linken Hoden.
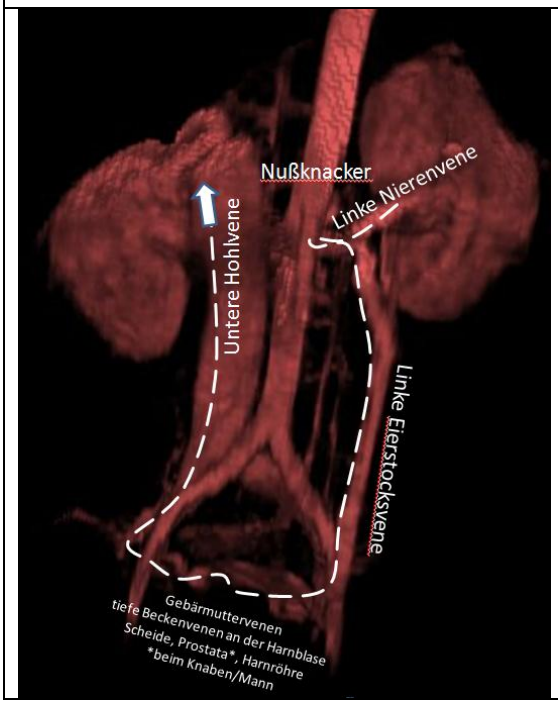	Skizze typischer Umgehungskreisläufe, wenn das Blut aus der linken Niere am Durchtritt durch den arteriellen Nußknacker gehindert wird und über Kollateralen ins Becken abfließt. (Darstellung in der MR-Angiografie)

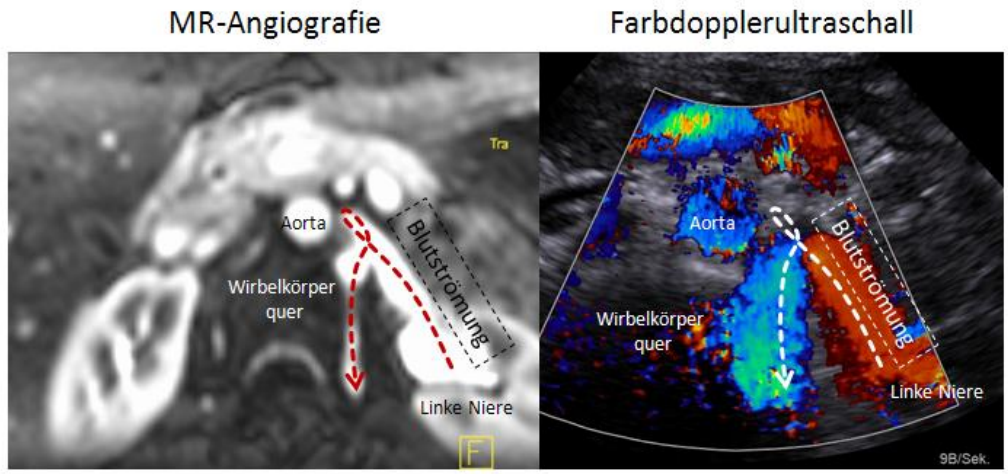

Oberbauch-querschnitt – Sicht von unten

In der MR-Angiografie und im Ultraschall kann die Stauung der linken Nierenvene mit deren Erweiterung dargestellt werden un der Weg des Blutes über einen Tronc réno-rachidien zu den Venen der Wirbelsäule

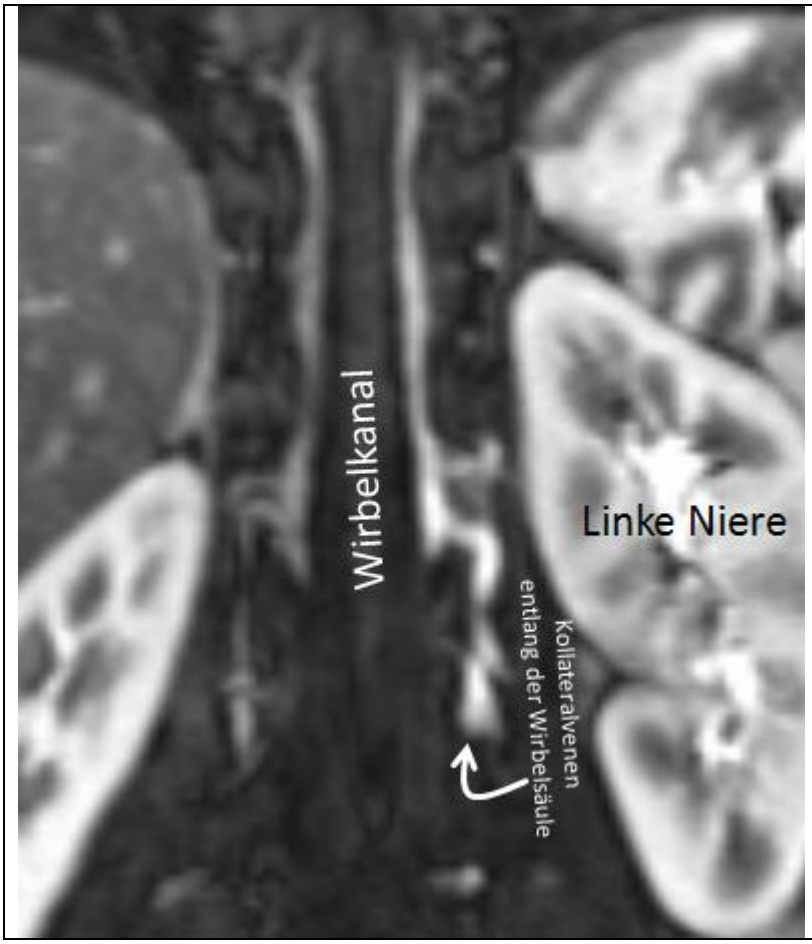

Darstellung der linksseitigen Kollateralvenen entlang der Wirbelsäule in der MR-Angiografie

Hier sind Schmerzen im linken Unterbauch bzw. im linken Hoden die Folge. Über die Vena lumbalis ascendens und die Eierstocksvene ins Becken geleitete Blutmenge sucht nun Anschluss an die untere Hohlvene, die rechts der Wirbelsäule verläuft. Um dort hinzugelangen, ist ein bevorzugter Weg der Übertritt des Blutes aus den Beckenorganen in die tiefe linke Beckenvene, von der es in die linke große Beckenvene (Vena iliaca communis sinistra) fließt und von dort über das sogenannte Promontorium die untere Hohlvene erreicht. Das Promontorium

ist der bereits erwähnte Hügel, der durch die Verbindung zwischen Kreuzbein und Lendenwirbelsäule gebildet wird und insbesondere bei Frauen weit nach vorn ragt. Das Blut aus dem linken Becken und linken Bein muss nun einerseits diesen Hügel überwinden, wird aber dort durch die auf den Venen liegenden Arterien, die vornehmlich die rechtsseitige Beckenarterie gegen die knöchernen Strukturen gedrückt. Diese Situation bezeichnet man nach den Erstbeschreibern, zwei Schweizer Ärzten, als

May-Thurner-Konstellation.

Häufige Symptome:
Unterleibsschmerzen (oft linksseitig)
die in den linken Oberschenkel ausstrahlen können
linksseitige Flankenschmerzen
Schwellung des linken Beines
Neigung zu Thrombosen und Krampfadern im linken Bein

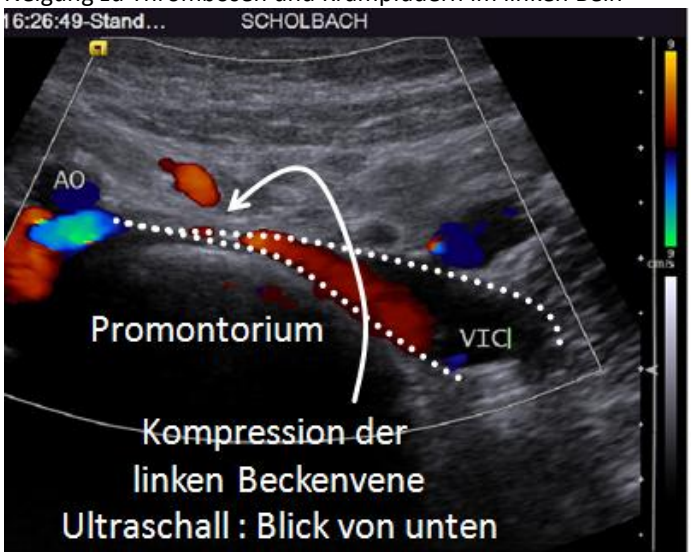

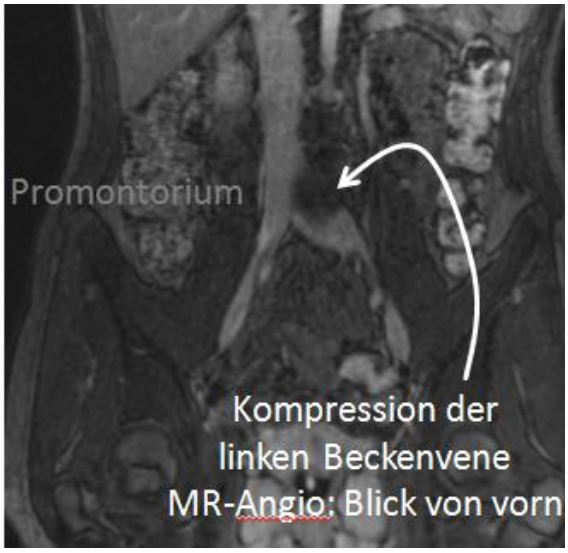

Das bedeutet, dass das Blut, welches zunächst aus der Niere nicht gut abfließen konnte, nun an einem zweiten Hindernis aufgehalten wird und sich weitere Kollateralkreisläufe suchen muss, um auf die rechte Körperhälfte zu gelangen, mit dem Ziel der unteren linken Hohlvene. Hier ist ein häufig bei vielen Patienten ausgeprägter Umgehungskreislauf wirksam, der eine Flussumkehr in der linken inneren Beckenvene hervorruft, das Blut in die Tiefe des Beckens zu kräftigen Venengeflechten um die Organe im kleinen Becken (Gebärmutter, Eierstöcke, Mastdarm, Harnblase) führt. Von dort kann es über die rechte innere Beckenvene zur rechten gemeinsamen großen Beckenvene und damit in die Vena cava inferior, die untere Hohlvene, gelangen. Diese Umgehungskreisläufe verursachen bei vielen Betroffenen erhebliche Beschwerden, da die chronische venöse Stauung der betroffenen Organe von diesen oft nicht gut toleriert wird. In der Hauptsache handelt es sich bei diesen Organen um solche, die in der Körpermitte, der Körperhauptachse gelegen sind, da diese Organe das Blut auf ihrer linken Seite aufnehmen können und nach dem es über die Organe selbst, dem hohen Druck auf der linken Seite ausweichend nach rechts abgeflossen ist, kann es dann über rechtsseitige Venen der sogenannten Mittellinienorgane in das Abflussgebiet der unteren Hohlvene gelangen. Die immer wiederkehrende Situation ist also die, dass Organe in der Körpermitte, die sogenannten Mittellinienorgane Blut links aufnehmen, dieses Blut wird über das meist gering entwickelte Gefäßbett dieser Organe gedrückt und fließt dann rechts zum Herzen ab.

Der chronisch gesteigerte venöse Druck in den Mittellinienorganen führt dort zur Aufdehnung der Organvenen, zu deren Schlängelung, d. h. zu sogenannten Krampfadern oder Varizen und zu einer entzündlichen Reaktion in der Venenwand dieser Gefäße. Diese Situation wird als

Mittelliniensyndrom

bezeichnet.

Häufige Symptome:
Bauchschmerzen: oft oberhalb des Nabels und
Schmerzen in der Wirbelsäule
Unterleibsschmerzen (im Bereich der Harnblase und der Gebärmutter)
Kopfschmerzen (oft im Nacken)
Behinderte morgendliche Nasenatmung
Hämorrhoiden – Blutungen beim Stuhlgang
Harndrang und schmerzhaftes Wasserlassen

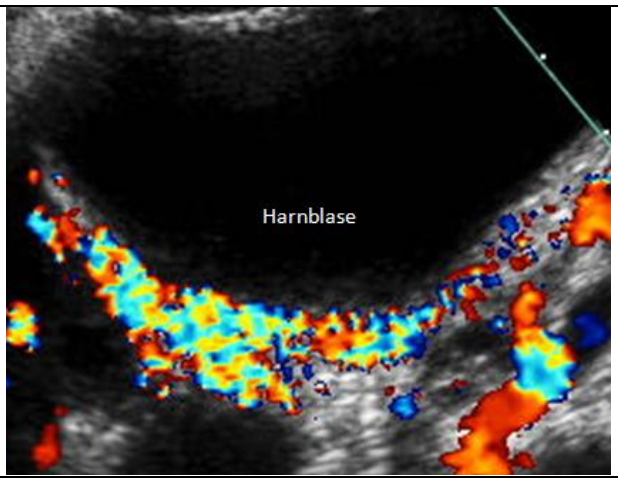	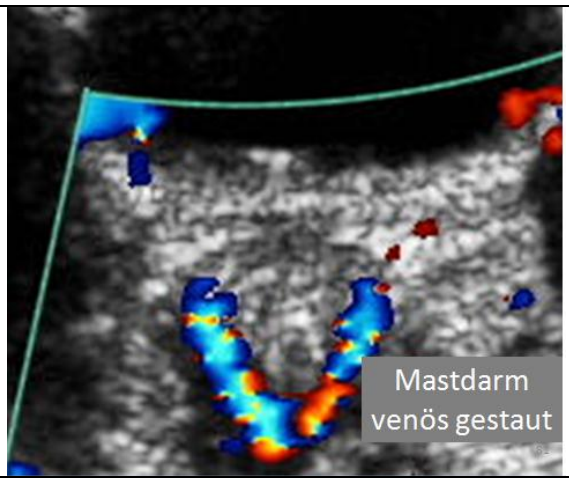
Massive venöse Stauung der Harnblasenwand: Gelb-grün: Gefäßerweiterung in der Harnblasenwand	Starke venöse Stauung des Mastdarms: Blau-rot-grün: Gefäßerweiterung in der Darmwand

Das bedeutet, dass das ohnehin schon geringe Kaliber durch die Schwellung der Wand weiter drastisch reduziert wird und der Blutabstrom über die Kollateralorgane zusätzlich eingeschränkt wird. Eine Situation die zu weiteren Drucksteigerungen im Stromgebiet der linken Nierenvene und ihrer Kollateralen führt. Schließlich entsteht ein Gleichgewicht zwischen erhöhtem venösem Druck und Abflussmöglichkeiten, welche zu einem reduzierten Abfluss des unter hohem Druck stehenden Nierenvenenblutes über die entzündeten Gefäßwege der Kollateralorgane in der Lage ist. Das bedeutet jedoch auch, dass die Patienten häufig über chronische und von körperlicher oder seelischer Belastung abhängigen Schmerzen in diesen Organen klagen. Der Zusammenhang zur körperlichen und seelischen Belastung besteht darin, dass in beiden Fällen eine erhöhte Herzfrequenz und eine stärkere Auswurfleistung des Herzens dazu führt, dass mehr Blut in die linke Niere gepumpt wird, welches dann, da es nicht regelrecht abfließen kann, zu einem zunehmenden Druck in den Kollateralkreisläufen und damit zu stärkeren Schmerzen führt.

Die genannten Mittellinienorgane sind im einzelnen die Wirbelsäule, im weiteren Sinne auch der Schädel und das Gehirn mit den dazugehörigen von knöchernen Strukturen umschlossenen Organen, der Mastdarm, die Scheide, der Penis, der linke Eierstock, der linke Hoden, die Harnblase, die Harnröhre, die Gebärmutter und die Prostata. All diese Organe können schmerzhaft erkranken und in ihrer Funktion gestört sein. Daraus erklärt sich, dass sehr vielgestaltige Bild der Beschwerden, welches von den Patienten beschrieben wird. Andererseits ist dies auch die häufige Quelle von Missverständnissen, wenn die Zusammenhänge, die zu den Beschwerden führen, nicht verstanden werden.

Da Beschwerden von Kopf bis Fuß auftreten können, liegt die Vermutung einer nicht-organischen Genese der Beschwerden und damit eines psychosomatischen Krankheitsbildes nahe. Um eine ursächliche Behandlung und Beseitigung der Beschwerden zu erreichen, ist jedoch der Nachweis der beschriebenen Veränderungen, z. B. durch Ultraschall-Farbdoppleruntersuchungen mit Druckmessungen erforderlich, um dann eine gezielte, vorübergehende, aber dauerhaft wirksame medikamentöse Therapie einleiten zu können.
Wir verfügen an unserer Klinik über Erfahrungen mit weit mehr als 1000 Patienten mit Nußknackerphänomen und Nußknackersyndrom und über spezielle Untersuchung- und Behandlungsverfahren, mit denen praktisch alle Patienten beschwerdefrei oder zumindest symptomarm werden. Da das Krankheitsbild allgemein wenig bekannt ist, hoffen wir, mit dieser allgemeinverständlichen Darstellung Patienten direkt anzusprechen, um ihnen die Möglichkeit zu geben, ihrem Arzt des Vertrauens gegenüber das Thema anzusprechen. Gern helfen auch wir Ihnen diagnostisch und therapeutisch weiter – Kindern und erwachsenen Patienten. Diese leiden oft jahrelang an einem bis dahin unerkannten Nußknackerphänomen /-syndrom, ohne dass sie bisher ihre Beschwerden richtig deuten konnten.

Die Gruppe der Gefäßkompressionsphänomene wird vervollständigt durch das

Ganglion coeliacum-Kompressionssyndrom (Truncus coeliacus-Kompressionssyndrom, Arteria coeliaca-Kompressionssyndrom, Dunbar-Syndrom).

Häufige Symptome:
Bauchschmerzen direkt unterhalb des Brustbeins im Oberbauch
Ausstrahlung der Schmerzen in die Herzgegend und gürtelförmig
Behinderte Ein-Atmung, v.a. bei Anstrengung
Appetitlosigkeit
schnelles Sättigungsgefühl
Gewichtsverlust
Schwarzwerden vor Augen bei Anstrengung
Schweißausbrüche
Herzrasen
einzelne Durchfallsepisoden
Symptome nicht immer an die Nahrungsaufnahme gekoppelt

Bei diesem Krankheitsbild handelt es sich um die Reizung des Ganglion coeliacums (oft auch als Solarplexus bezeichnet), eines Nervengeflechtes im Oberbauch, welches sich unmittelbar unterhalb des Zwerchfells gelegen, auf die großen Oberbauchgefäße, den Truncus coeliacus und die Nierenarterien erstreckt. Bei dem Ganglion coeliacum-Kompressionssyndrom leiden die Betroffenen darunter, dass der Unterrand des Zwerchfells am sogenannten Hiatus aorticus (dies ist die Stelle im Zwerchfell, durch die die Hauptschlagader hindurchtritt) komprimiert wird.

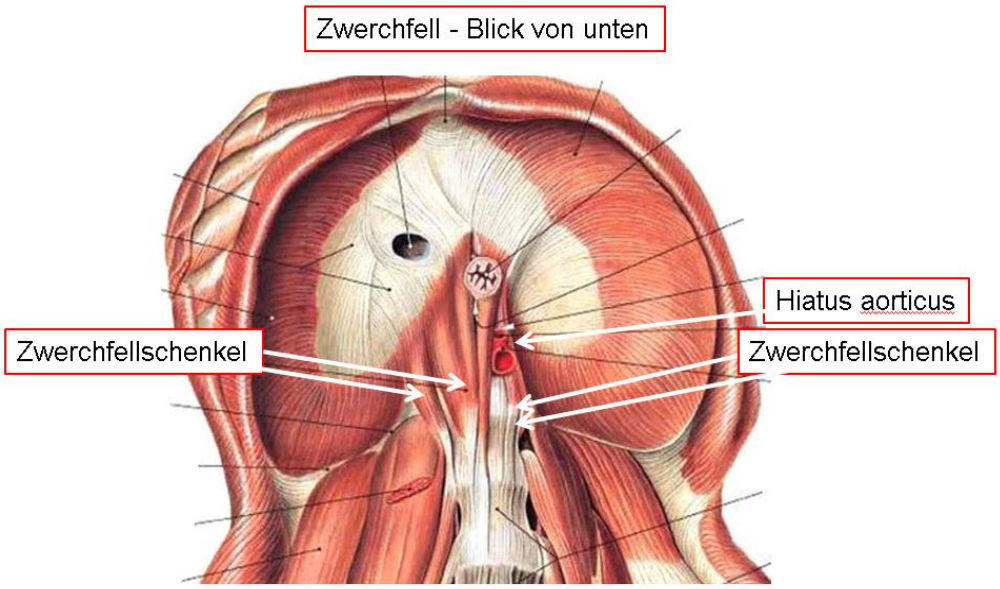

Modifiziert nach: http://bodybuilding.k21vek.com/anatomy/abdominal/2-6.htm

Ursache dafür sind zum einen besonders tief ansetzende Zwerchfellschenkel (die Teile des Zwerchfells, die das Zwerchfell seitlich an der Lendenwirbelsäule verankern) und vor allem, wie bei den weiter oben beschriebenen Gefäßkompressionsphänomenen bereits ausgeführt, die verstärkte Lordose der Lendenwirbelsäule. Die ausgeprägte Lordose der Lendenwirbelsäule führt dazu, dass einerseits das Zwerchfell über die sich nach vorn wölbende Wirbelsäule gespannt wird, zum anderen, dass die Gefäße, die der Wirbelsäule direkt anliegen, nach vorn an den bogenförmigen Unterrand des Ligamentum arcuatum gepresst werden. Dies hat zur Folge, dass die Betroffenen zahlreiche vegetative Symptome und Schmerzen empfinden, die durch die Reizung des vegetativen Ganglions ausgelöst werden.

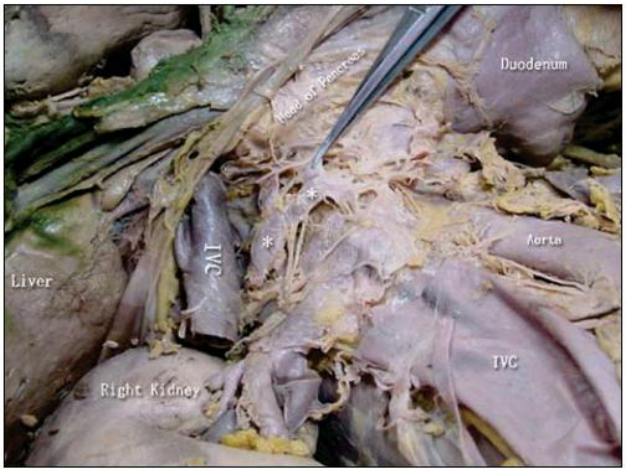

Fig. 1—Dissection of right celiac ganglia in cadaver. Celiac ganglion (*asterisks*) was close to aorta at level between origin of celiac artery and superior mesenteric artery and was located in space bound by inferior vena cava (IVC), right kidney, and head of pancreas. Pancreas was moved upward. IVC was cut and moved laterally.

Das Ganglion ist mit Sternchen gekennzeichnet, Blick von unten rechts. Aus:
Xiao Ming Zhang, Qiong Hui Zhao, Nan Lin Zeng, Chang Ping Cai, Xing Guo Xie, Cheng Jun Li, Jun Liu, Ji Yong Zhou: The Celiac Ganglia: Anatomic Study Using MRI in Cadavers AJR 2006; 186:1520–1523

Zum Verständnis der Beschwerden ist es hilfreich zu wissen, dass das Ganglion quasi automatisch bestimmte, vom Willen unabhängige Funktionen im Bauchraum steuert. Das sind vor allem Funktionen, die mit der Nahrungsaufnahme zusammenhängen, wie die Peristaltik, die Sekretion von Verdauungssäften und die Verteilung des Blutes in Abhängigkeit von der Nahrungszufuhr. Im nüchternen Zustand wird der Darm wesentlich geringer durchblutet als nach Nahrungsaufnahme. Die Umsteuerung der Blutverteilung wird wesentlich vom Ganglion coeliacum gesteuert. Darüber hinaus kann die Reizung der Nervenfasern Schmerzen im Bereich des epigastrischen Winkels (der Region zwischen Rippenbögen und Brustbein) führen. Diese Schmerzen strahlen häufig in Richtung Herz oder auch gürtelförmig zu beiden Seiten im Oberbauch aus. Da diese mechanische Reizung des Ganglions durch das bewegliche Zwerchfell ausgeübt wird, ist verständlich, dass Tätigkeiten, die zu einer stärkeren Atmung führen, die Beschwerden verstärken können. So klagen viele Patienten über Zunahme der Beschwerden bei körperlicher Anstrengung aber auch bei anderen Zuständen in denen verstärkt geatmet werden muss, z.B. psychischen Belastungen. Insbesondere bei sportlicher Betätigung treten Schmerzen, Kreislaufstörungen und eine behinderte Einatmung auf. Diese behinderte Atmung wird manchmal mit einem Asthma bronchiale verwechselt, bei dem allerdings die Ausatmung behindert ist. Diese einfache Unterscheidung ist hilfreich zur Differenzierung zwischen Asthma bronchiale und dem Ganglion coeliacum-Kompressionssyndrom.
Die vegetativen Beschwerden können sehr vielgestaltig sein und umfassen Übelkeit, Inappetenz, Völlegefühl, Störung der Verdauung nach Nahrungsaufnahme, wie immer wiederkehrende Durchfallattacken, Schwindel, Schweißausbrüche und flüchtige Hautrötungen.
Die Diagnose kann sonografisch gestellt werden. Die sonografische Diagnose stützt sich auf den Nachweis der atemvariablen Einengung und Verdrängung des Truncus coeliacus, des ersten großen Gefäßes, welches von der Aorta unmittelbar unterhalb des Zwerchfells im Bauchraum abgegeben wird.

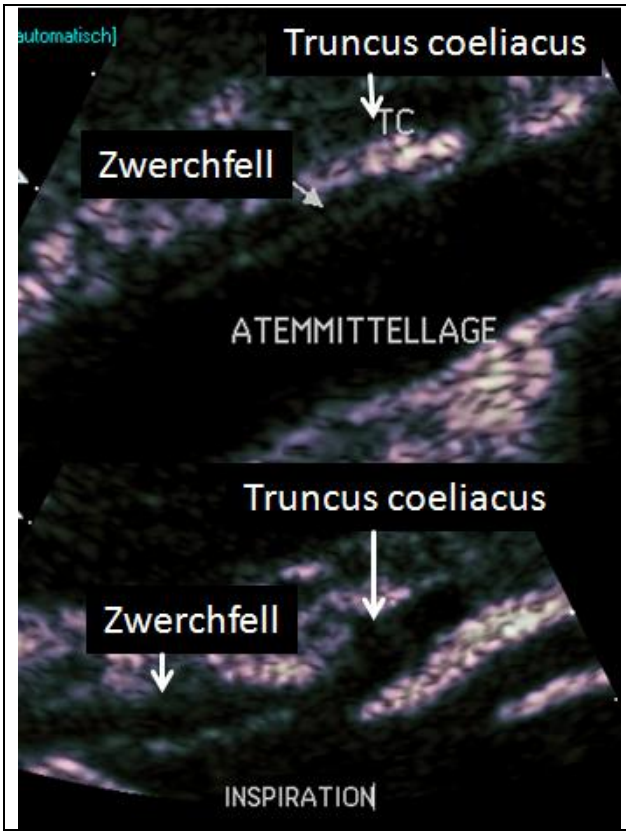

Darstellung des Truncus coeliacus in verschiedenen Atemphasen. Man sieht deutlich, wie das Zwerchfell in Atemmittelage den Truncus nach unten (im Bild nach rechts) verdrängt, so dass er eine hakenförmige Gestalt annimmt, wohingegen sich bei der Inspiration (Einatmung – im unteren Teil des Bildes) das Zwerchfell durch Kontraktion vom Truncus zurückzieht. Dieser kann sich dann befreit aufrichten und verläuft nun gestreckt parallel zur darunter aus der Aorta abgehenden oberen Darmarterie (Arteria mesenterica superior).

Dabei ist zu bedenken, dass das Ganglion coeliacum selbst sonografisch nicht sicher nachgewiesen werden kann. Daher ist die bildgebende Diagnostik auf den Nachweis der Verdrängung des Truncus coeliacus angewiesen, so

dass in seltenen Fällen trotz fehlender Einengung des Truncus coeliacus eine Reizung des Ganglion coeliacums vorliegen kann, die sich der Standarddiagnostik nicht in vollem Umfang erschließt. Hier kommt es besonders auf die Erfahrung des Untersuchers an, die Symptome den jeweiligen Befunden der bildgebenden Diagnostik zuzuordnen, um nach umfangreicher Differenzialdiagnostik anderer Ursachen von Oberbauchbeschwerden die Diagnose des Ganglion coeliacum-Kompressionssyndroms zu stellen.
Wichtig bei der sonografischen Untersuchung ist die Beurteilung des Gefäßes in verschiedenen Atemphasen, wo es in typischen Fällen zu charakteristischen Veränderung der Lage des Truncus und zu Veränderungen der Blutflussgeschwindigkeiten kommt. Hierbei ist neben der absoluten Blutflussbeschleunigung auch die Korrelation der Messwerte zur Aorta abdominalis wichtig.

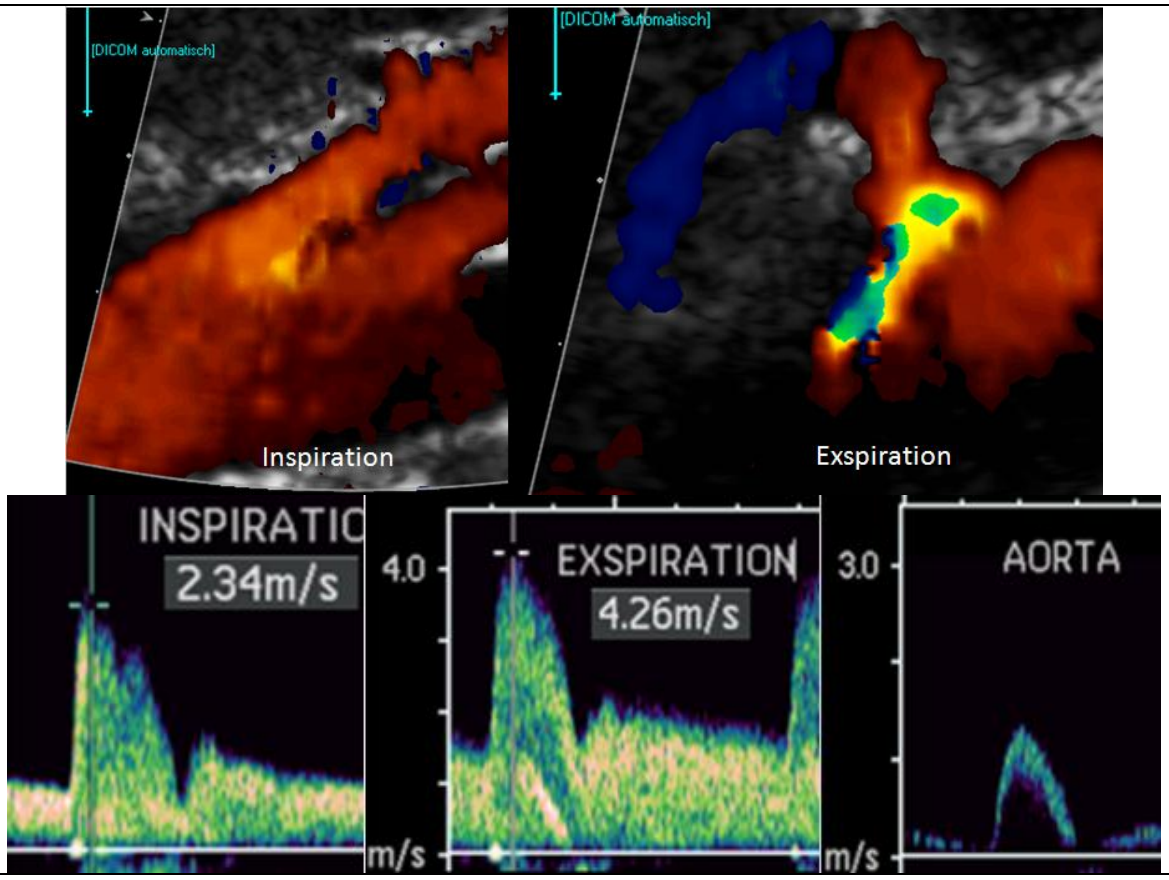

Gegenüberstellung der Veränderungen von Flussgeschwindigkeit und Lage des Truncus coeliacus in verschiedenen Atemphasen. Man erkennt deutlich, wie bei der Einatmung, der Truncus coeliacus einen gestreckten Verlauf zeigt, wohingegen bei der Ausatmung (Exspiration) der Truncus hakenförmig nach unten (rechts im Bild) verdrängt wird. Dabei kommt es zu einer erheblichen Flussbeschleunigung im Abgangsbereich des Truncus aus der Aorta, erkennbar an gelb-grünen Farbsignalen im Farbdoppler. Parallel dazu verändert sich die Flussgeschwindigkeit im Truncus. Bei Inspiration nimmt die Flussgeschwindigkeit ab, bei Exspiration zu. Im Vergleich dazu liegt die Aortenflussgeschwindigkeit deutlich unter der im Truncus coeliacus.

Ist die Diagnose gestellt und können die Beschwerden dem Krankheitsbild zugeordnet werden, kann nach Ausschluss anderer wichtiger Bauchschmerzursachen, Abhilfe durch eine laparoskopische Operation geschaffen werden. Diese Operation bewirkt in fast allen Fällen eine sofortige Symptomfreiheit, die in der Regel dauerhaft besteht. Gelegentlich muss bei Wucherungen von Narbengewebe, dieses bei einer zweiten Operation dann entfernt werden, wenn das Narbengewebe erneut zur Reizung des Ganglion coeliacums führt. Solche Zweiteingriffe sind jedoch nur selten erforderlich.

Abschließend sei noch ein weiteres Gefäßkompressionssyndrom erwähnt, welches als

Arteria mesenterica-Kompressionssyndrom (Wilkie-Syndrom)

bekannt ist.

Häufige Symptome:
Bauchschmerzen zwischen Brustbein und Nabel
Appetitlosigkeit
schnelles Sättigungsgefühl
Angst vor dem Essen
Gewichtsverlust
Symptome etwa 5-10 min nach der Nahrungsaufnahme
Gefühl, die Nahrung rutscht nicht weiter
Lageabhängigkeit der Symptome – in Linksseitenlage Besserung

Es handelt sich bei diesem Krankheitsbild, wiederum auf Grundlage einer verstärkten Lordose der Lendenwirbelsäule, um die Einklemmung des Zwölffingerdarms in der bereits erwähnten Gefäßgabel der Arteria mesenterica superior und der Aorta.

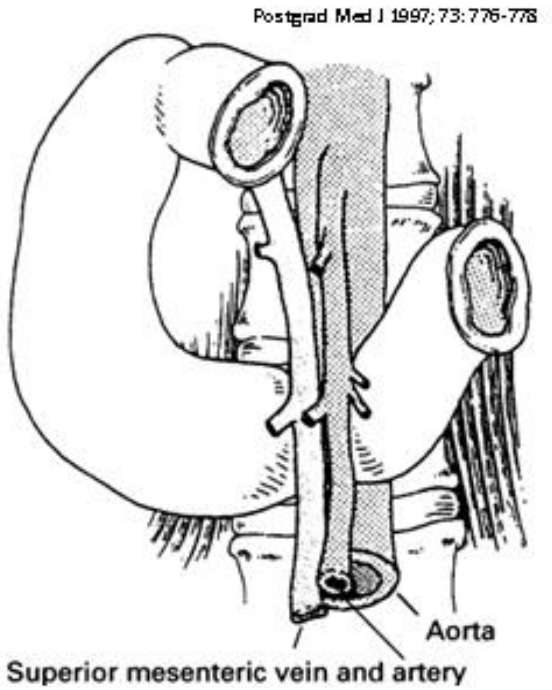

Schemazeichnung der Kompression des Zwölffingerdarms durch die obere Darmarterie

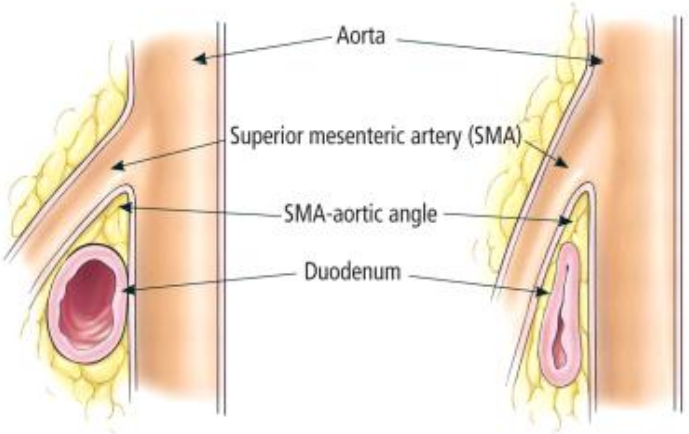

Fig. 1. Left, the normal angle between the superior mesenteric artery (SMA) and the aorta is 25 to 60 degrees. Right, in SMA syndrome, the SMA-aortic angle is more acute, and the duodenum is compressed between the aorta and the SMA (Reproduced with permission from Pasumarthy et al (2010) Cleveland Clinic Journal of Medicine. 77:45-50)

Einfluss des Aorto-mesenterialen Winkels auf die Weite des Duodenums

Dies ist die Gefäßgabel, durch die auch die linke Nierenvene zieht, so dass das Nussknackerphänomen und das Arteria mesenterica superior-Syndrom gleichzeitig auftreten können.
Bei der Kompression des Duodenums empfinden die Patienten eine Störung des Nahrungstransportes kurze Zeit nach Beginn der Nahrungsaufnahme (etwa eine Viertel- bis halbe Stunde nach Beginn des Essens), da der Speisebrei sich wenige Zentimeter nach Verlassen des Magens an der Engstelle staut. Häufig berichten die Patienten von Empfindungen, wie des plötzlichen schubweisen Weitertransports der Nahrung von Übelkeit, Brechreiz und heftigen Bauchschmerzen nach der Nahrungsaufnahme und beobachten nicht selten eine Erleichterung in Linksseitenlage.
Die Diagnose kann auch hier sonografisch gestellt werden, wenn nach entsprechender Nahrungszufuhr die Behinderung des Transports im Duodenum dargestellt werden kann. Weitere diagnostische Möglichkeiten bestehen in der Endoskopie und Computertomografie/MR-Tomografie des Oberbauchs nach Kontrastmittelgabe. Auch hier ist eine ursächliche Therapie durch verschiedene Operationen möglich.

Diese kurze allgemeinverständliche Darstellung zeigt, welche Vielzahl von Beschwerden bei Patienten hervorgerufen werden können, die an einer Kompressionen innerer Organe und von Gefäßen durch eine verstärkte Lordose leiden. Glücklicherweise ist in allen Fällen eine rasche Diagnostik möglich, die sich wesentlich auf eine subtile sonografische und farbdopplersonografische Untersuchung in der Hand eines erfahrenen Untersuchers stützt. Dabei sollten auch Messungen von Strömungsgeschwindigkeiten und Blutflussvolumina einbezogen werden, da die rein morphologische Beschreibung des Phänomens, wie in statischen bildgebenden Verfahren (MRT, CT, Röntgen) selten allein aufschlussreich ist.

Für Rückfragen oder Terminvereinbarungen wenden Sie sich bitte mit Angabe einer Telefonnummer per E-mail an
t.scholbach@posteo.de

Prof. Dr. med. habil. Thomas Scholbach
2014/07/31